Ein Fall

von

Carcinom des Ovariums.

Inaugural-Dissertation

zur Erlangung

der

Doktorwürde

in der

Medizin, Chirurgie und Geburtshilfe

unter dem Präsidium

von

Dr. Johann von Säxinger

o. ö. Professor der Geburtshilfe und Vorstand der Frauenklinik

der medizinischen Fakultät in Tübingen

vorgelegt

von

Theodor Eyrich

approb. Arzt aus Tuttlingen.



Tübingen, 1895.

Verlag von Franz Pietzcker.

Druck von W. Armbruster & O. Riecker in Tübingen.

Herr Professor Dr. v. Säxinger hatte die Güte, einen soliden Ovarialtumor, welcher im Winter-Semester 1894/95 in der Tübinger Klinik durch die Laparotomie entfernt wurde, mir zur Veröffentlichung zu überlassen, der sowohl was die klinischen Symptome als den pathologisch-anatomischen Befund betrifft, manches Interessante bietet. Im Anschluss an die genaue Beschreibung des Falles speciell des pathologisch-anatomischen Befundes möchte ich mir erlauben, auf die soliden malignen Ovarialtumoren überhaupt etwas näher einzugehen, was deshalb gerechtfertigt erscheint, weil die Ansicht verschiedener Autoren sowohl was das klinische Bild dieser Tumoren als auch die operative Behandlung derselben betrifft, noch keineswegs übereinstimmen, und besonders in der Symptomatologie dieser Tumoren noch mancherlei Lücken vorhanden sind. Der in der Tübinger Klinik operirte und beobachtete Fall war folgender:

Krankengeschichte.

Rosine St. aus S., 33 Jahre alt, verheiratet, 0 Mal geboren, 2 Mal abortirt, wurde am 27. Oktober 1894 in die Klinik aufgenommen.

Anamnese: Die Periode trat im 16. Jahre ein und war bis vor einem Jahr regelmässig 4wöchentlich 2—3tägig mit geringem Blutverlust und Schmerzen im Unterleib.

Patientin ist 3 Jahre verheiratet und hat 2 Mal abortirt, ein Mal im II., das zweite Mal im III. Monat der Schwangerschaft, am Ende der Schwangerschaft hat sie noch nicht geboren. Seit ungefähr einem Jahre bemerkt Patientin eine allmählige Zunahme

ihres Unterleibes, welche auf der rechten Seite begonnen habe. Die letzte Periode hatte Patientin vor einem Jahre, seither sind auch wehenartige Schmerzen im Unterleib und Kreuz vorhanden, wegen welcher Patientin nicht mehr wie früher ihrer Arbeit nachkommen kann. Im Januar und Februar also 2 Monate, nachdem die Periode ausgeblieben war, stellte sich öfters Erbrechen ein. Wasserlassen und Stuhlgang sind in Ordnung.

Status praesens: Grosse, kräftige, gesund aussehende Patientin. Die Unterbauchgegend zwischen Nabel und Symphyse ist ausgefüllt und vorgewölbt durch einen ungefähr mannskopfgrossen nahezu kugligen Tumor, der nach oben den Nabel etwas überragt. Die einzelnen Masse sind:

		5. XII.
grösste Peripherie	= 90	90
Peripherie über den Nabel	= 87	
Symphyse bis zum Nabel	= 17	
Symphyse bis zum ob. R. d. Tum. . .	= 18	22.

Der Tumor fühlt sich links derb, hart an, während er rechts mehr fluctuirend erscheint. Beim Anschlagen bekommt man das Gefühl von Ballotement. In der Mitte ist der Tumor ziemlich druckempfindlich, sonst schmerzlos, er ist nur wenig beweglich, die Bauchdecken sind straff. Ueber den abhängigen Partieen ist tympanitischer Schall. Auskultatorisch ist nichts nachzuweisen. Warze und Warzenhof sind pigmentirt, letzterer ist ödematös durchtränkt. Es lässt sich reichlich wässeriges und milchiges Colostrum ausdrücken.

Die innerliche Untersuchung ergiebt: Weinhefenfarbe ist nicht deutlich ausgeprägt, der Uterus steht sehr tief, ist nach abwärts gedrängt, retrovertirt, vergrössert 11 cm. lang und hart. Die Sondirung ist schmerzhaft, das Perimetrium druckempfindlich. Ueber dem Becken liegt quer herüber ein Segment des Tumors, das links fluctuirend, in der Mitte härter sich anfühlt.

Legt man an die linke Convexität des Segments den Finger an und macht man mit der andern Hand rechts unten stossende

Bewegungen, so ist das Gefühl des Ballotements noch deutlicher als von aussen allein.

Der Uterus ist zwar für sich beweglich, jedoch glaubt man von der linken Kante eine Verbindung zu fühlen, die besonders vom Mastdarm aus breit erscheint und auch bei nur geringer Dislocation des Tumors nach oben sich anspannt. Das Perimetrium ist rauh und schmerzhaft. Ovarien sind weder per vaginam noch per rectum nachzuweisen.

Die Blase ist nicht dislocirt, der Urin eiweissfrei.

4. Dezember 1894. Am linken Bein ist ein geringes Oedem aufgetreten.

Diagnose: Tumor ovarii dextri carcinomatosus.

Die Operation wurde am 6. Dezember 1894 gemacht und zwar bestand sie in der Entfernung des Tumors durch die Laparotomie. Die Laparotomie wurde durch Herrn Professor Dr. von Säxinger gemacht unter Assistenz von Herrn Dr. Winternitz, Herrn Dr. Sarwey und Herrn Dr. Krauss.

Combinirte Narkose: 0,015, Morphium subcutan und Chloroform-Aether zu gleichen Teilen 65 cbcm.

Der Hautschnitt beginnt über dem Nabel und endet 2 Querfinger über der Symphyse. Schichtenweise Durchtrennung der blutreichen Bauchdecken. Nach Eröffnung der Bauchhöhle fliesst etwas wenig blutig gefärbte ascitische Flüssigkeit heraus. Der Tumor wird punktirt, es entleert sich nichts; man hat beim Einstossen des Troikarts das Gefühl als ob der Tumor aus solidem Gewebe bestehen würde; da sich der Tumor nicht verkleinern lässt, wird der Schnitt nahezu bis zum Processus xiphoideus erweitert; nun lässt sich der Tumor, wenn auch mit etwas Schwierigkeit herauswälzen. Eine Verwachsung auf der rechten Seite mit den Bauchdecken wird unterbunden und durchtrennt, worauf der Tumor bequem herausgehoben werden kann. Die ganze Vorderfläche des Tumors ist vom Netz bedeckt, welches mit dem Tumor verwachsen ist. Im Netz verlaufen zahlreichere grössere Gefässe. Das Netz wird in 4—5 Partieen doppelt unterbunden. Da an der Hinterfläche der Tumor cystisch erscheint, so wird

hier noch ein Mal ein Punktionsversuch gemacht, jedoch entleert sich wieder nichts, nur auf Druck lässt sich blutig-wässerige Flüssigkeit aus dem Tumor herauspressen. Der Tumor geht vom rechten Ovarium aus, der Stiel ist 3—4 Querfinger breit, braucht nahezu das ganze Ligament auf und enthält mehrere sehr dicke geschlängelte Venen. Der Stiel wird in 3 Partieen unterbunden und zur Sicherheit nach beiden Seiten hin eine Reserveligatur angelegt. Versenkung des Stiels. Keine Kauterisation. Das linke Ovarium liegt im Douglas und ist normal. Schluss der Bauchwunde mit 21 teils oberflächlichen teils tiefen Nähten.

Der Tumor ist mannskopfgross, oberflächlich glatt, die Tube ist strotzend mit Blut gefüllt. Auf dem Durchschnitt erscheint der Tumor solid, aus der Schnittfläche entleert sich spontan eine reichliche Menge blutig gefärbter Flüssigkeit. Der Tumor macht den Eindruck eines erweichten cystischen ödematösen Myoms; auf der Schnittfläche sieht man ferner einzelne Partieen, welche kleinere mit grünlich-gelber Flüssigkeit gefüllte Cystchen enthalten. Es wird ein Stückchen excidirt und zur Untersuchung ins pathologische Institut geschickt.

Das Gewicht des Tumors betrug 7 Pfund. Der Verlauf nach der Operation war vollständig fieberlos, am 10. Tage wurden die Fäden entfernt, am 3. Januar 1895, also 4 Wochen nach der Operation, wurde die Patientin entlassen.

Eine von Herrn Privatdocent Dr. Roloff im pathologischen Institut vorgenommene genauere Untersuchung des Tumors ergab folgendes:

Der ganze bereits in Spiritus fixirte Tumor stellt sich dar als eine eiförmige, fast mannskopfgrosse Geschwulst mit einer grösstenteils glatten Oberfläche, an welcher nur an einer Stelle ein breites Stück Netz adhärent ist. An einer andern Stelle sitzt an der Geschwulst frei beweglich das etwa 10 cm lange, periphere Ende einer Tube und in deren Ala vespertilionis eine bohnengrosse Cyste. Die Kapsel der Geschwulst lässt sich ohne grosse Gewaltan-

wendung, jedoch nur unter Zerreissung bindegewebiger Adhäsionen lösen. Die Dicke der Kapsel ist grösstenteils sehr gering, an einigen Stellen aber bis zu 7 mm. Die Consistenz der Geschwulst ist eine schlaffe, scheinbar fluctuirend.

Auf der bereits vorhandenen, grossen Schnittfläche zeigt sich eine etwa 2 faustgrosse Höhle, welche mehrere nur noch durch starke Gefässe mit der Wand in Verbindung stehende Geschwulstknollen enthält. Die durch aufgelockerte Geschwulstmasse gebildete Wand der Höhle hat eine körnige Beschaffenheit, es erheben sich hirsekorn- bis stecknadelkopfgrosse gelbliche Körnchen, zwischen denen reichliche zarte Fasern durchziehen.

Eine durch die solideren Teile des Tumors gelegte Schnittfläche zeigt meistens ein Bild, welches an das einer cirrhotischen Leber erinnert, kleinere und grössere leicht prominente Gewebsinseln von einander getrennt durch zurücksinkende rötliche, anscheinend bindegewebige Züge. Die Conhärenz der letzteren ist aber nur stellenweise eine festere; vielfach weichen, wenn man die Schnittfläche etwas biegt, die Gewebsinseln ohne weiteres auseinander. An einigen Stellen zeigt sich auf der Schnittfläche zahlreiche kleine runde Löcher, wieder an andern trübe gelbliche, offenbar nekrotische Bezirke.

Zur mikroskopischen Untersuchung wurden Stücke der Geschwulst gleich nach der Operation in Alkohol und 4% Formalin fixirt; ferner wurden späterhin der Geschwulst Stücke von verschiedenen Stellen, sowie der Kapsel zur Untersuchung entnommen. Die in Alkohol fixirten Teile werden mit Pikrocarmin, die in Formol fixirten mit Haematoxylin-Eosin gefärbt. Auf diese Weise konnten folgende Befunde erhoben werden:

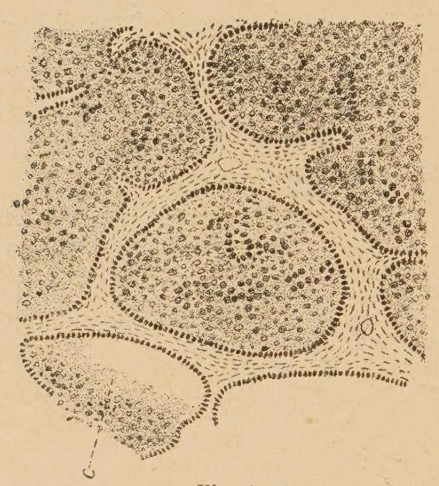

Fig. 1.

Betrachtet man zunächst mit schwacher Vergrösserung einen Schnitt aus dem soliden Teile der Geschwulst, so zeigt sich ein unregelmässiges Maschenwerk verschieden breiter Bindegewebszüge mit reichlichen in der Richtung der Züge parallel gestellten Kernen. Die breiteren dieser Züge durchsetzen in beliebiger Richtung das Gesichtsfeld und senden zahlreiche, ganz unregelmässige Fortsätze aus, welche vielfach mit benachbarten Bindegewebszügen anastomosiren, häufig aber auch innerhalb des zwischenliegenden Zellmaterials sich verästelnd blind endigen. Nicht selten tauchen auch innerhalb des letzteren verästelte Bindegewebsherde auf, welche nirgends in der Schnittebene mit andern kommuniciren, also Durchschnitte in zur Schnittebene senkrechter oder schräger Richtung verlaufende Bindegewebszüge darstellen. Innerhalb dieser Bindegewebsstreifen finden sich mässig zahlreiche Gefässe von im allgemeinen geringen Kaliber.

Die Zwischenräume dieses Maschenwerks sind im weitaus grössten Teile ausgefüllt mit Zellen von epithelialem Charakter mit runden, bläschenförmigen Kernen und reichlichen mit Pikrocarmin gelb gefärbtem Protoplasma. An den Kernen sind spärliche Teilungsfiguren zu konstatiren. Diese Zellen füllen in ganz regelloser Anordnung den inneren Raum des Bindegewebsmaschenwerks aus; wo sie aber an das Bindegewebe anstossen, ordnen sie

sich zu einer ganz regelmässigen basalen Schicht, welche durch die stärkere Tinction, die etwas längliche Figur und die zur Basis senkrechte Stellung der dichtgedrängten Kerne vollkommen den Eindruck eines Cylinderepithelüberzugs macht. Die Zellcontur ist da, wo die Epithelmassen eine grössere Ausdehnung erreichen, im allgemeinen nicht sehr deutlich zu erkennen, es finden sich aber an dem gleichen Präparat Stellen, wo das Gewebe eine mehr typische drüsenähnliche Structur hat, in dem die einzelnen Epithelzüge im Längsschnitt getroffen nur aus zwei einander gegenüberstehenden, auf dem Stroma aufsitzenden Schichten hoher Zellen besteht, welche mit ihrem verbreiteten und auffallend durchsichtigen Protoplasma sehr stark an die in Ovariencysten gewöhnlich gefundenen grossenteils becherförmigen Cylinderzellen erinnern; doch ist eine ganz vollkommene Uebereinstimmung mit jenen nicht zu konstatiren, die Gestalt der Zellen erreicht nicht den ganz regelmässigen Cylinderzelltypus wie dort. Diesem Bilde entspricht der Querschnitt solcher Stränge, auf dem die Epithelien in einem einfachen Ring angeordnet erscheinen.

Fig. 2.

Von diesen Bildern giebt es nun alle Uebergänge zu den vorhin beschriebenen. Die Epithelzüge oder Schläuche werden unregelmässig, grösser, füllen sich mit regellosen Epithelzellen an, die basale Cylinderzellenschicht verliert die Becherform und die Deutlichkeit der Contour.

Innerhalb der grösseren Epithelmassen finden sich nun hie und da Stellen, an denen das Epithel teilweise durch eine feinkörnige mit Pikrocarmin sich stark gelb färbende

colloidähnliche Masse substituirt ist, so dass kleine Cystchen entstehen. Die basale Cylinderschicht ist auch hier durchweg vorhanden; am Rande der colloiden Masse oder in derselben liegen hie und da einzelne aufgequollene teils kernhaltige, teils kernlose Epithelien, woraus der Eindruck entsteht, dass aus einer Umwandlung solcher Zellen der Inhalt der kleinen Cyste hervorgegangen ist. Dieser Eindruck wird erhärtet durch die Wahrnehmung, dass die colloiden Massen meist nicht nur von der Cylinderzelllage, sondern fast immer ausserdem durch eine mehr weniger dicke Schicht regelloser Epithelzellen umgeben ist.

An den makroskopisch von kleinen Löchern durchsetzten Geschwulstpartieen hat eine reichlichere Bildung solcher hier auch etwas grösserer Cysten stattgefunden. Das Zwischengewebe ist aber ebenso gebaut, wie an den zuerst beschriebenen Stellen.

An Schnitten, welche der Geschwulst in der Nähe der Kapsel entnommen sind, stellt sich das Bild etwas anders, als bisher beschrieben, dar. Man findet unterhalb der aus welligem Bindegewebe bestehenden Kapsel ein Gewebe, welches aus allseitig durchflochtenen, spindligen Elementen besteht und stark an die sogenannte Stromaschicht des Ovariums erinnert. In dieses Gewebe eingebettet liegen nun reichliche drüsenähnliche Bildungen teils in Form vereinzelter Schläuche, teils Conglomerate von solchen bildend immer von verhältnismässig breiten Stromazügen getrennt. Die Zellen dieser drüsenähnlichen Bildungen sind Cylinderepithelien und zeigen nirgends Becherform. Gegen das Stroma hin sind sie immer von homogener Membran (Membrana propria) getrennt. So regellose Epithelhaufen wie an den früher beschriebenen Stellen finden sich hier nicht. Man erhält immer noch den Eindruck typischer, den drüsigen Charakter bewahrender Bildungen.

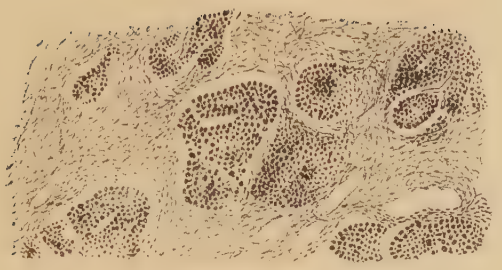

Fig. 3.

Nach diesem Befunde ist die Geschwulst zweifellos als eine epitheliale zu bezeichnen und zwar enthält sie Bestandteile, welche wie die zuletzt beschriebenen und die mit becherzellähnlichem Epithel ausgekleideten Schläuche den Charakter einer adenomatösen Neubildung zeigen. An den zuerst geschilderten soliden Stellen aber gewinnt die Epithelproliferation einen so unregelmässigen Charakter und drängt sich bezüglich der Massenhaftigkeit auch so in den Vordergrund, dass hier die Bezeichnung als Adenom nicht mehr zutreffend erscheint und ein Uebergang zum carcinomatösen angenommen werden muss. Es dürfte sonach die Bezeichnung als Adenocarcinom dem Charakter des Geschwulst am meisten gerecht werden.

Epikrise.

Indem wir im Anschluss an diesen Fall etwas näher auf die malignen, soliden Tumoren des Ovariums eingehen, finden wir in unserm Falle manches von dem gewöhnlichen Bilde Abweichende.

Während doch im Allgemeinen, wie ich später ausführen werde, nur Patienten in jüngerem Alter beobachtet wurden, haben wir in unserem Falle eine Frau von mittlerem Lebensalter, und während sonst im Allgemeinen angegeben wird, dass Kachexie eintritt, ist dies hier nicht

der Fall. Auch das sonst beobachtete rasche Wachstum stimmt nicht in unserem Falle überein. Der Tumor hat an Grösse nicht besonders zugenommen. Die Schmerzhaftigkeit war nur gering, jedenfalls keine Peritonitis und kein Ascites vorhanden.

Die Oberfläche des Tumors war glatt, nirgends Prominenzen, Höcker, was sonst auch für Malignität des Tumors spricht. Der Tumor hat ein fast weiches, ja vielleicht fluctuirendes cystisches Anfühlen, was sogar nach Eröffnung des Abdomens nach der Laparotomie noch deutlicher wurde, wesshalb auch zur Verkleinerung des Tumors eine Punction versucht wurde, wobei sich jedoch nichts entleerte.

Der Douglas war vollständig frei, schmerzlos, keine Metastasen in Form von Knötchen an den Douglas'schen Falten. Temperatursteigerung. Eiweiss war im Urin.

Wir haben also in unserem Falle viel Abweichendes und daraus erklärt sich auch, dass die Diagnose auf maligner Tumor nicht mit Sicherheit gestellt wurde, sondern man nur desshalb den Verdacht hatte auf einen soliden Tumor des Ovariums, weil das Anfühlen kein rein cystisches war.

Häufigkeit.

Was nun die Häufigkeit der soliden malignen Ovarialtumoren betrifft, so wurden in der Tübinger Klinik unter 334 Laparotomien 11 maligne Tumoren gefunden.

Reihen wir diesen Angaben noch die anderer Autoren hinzu, so finden wir: Leopold schätzt das Vorkommen solider Tumoren auf 1,5% der Eierstockstumoren überhaupt, indem er sich wesentlich auf die Statistik von Spencer Wells stützt, welcher unter 500 exstirpirten Eierstocksgeschwülsten nur 6 solide fand = 1,2%. Ols-

hausen jedoch hält diesen Procentsatz für zu gering. Hiefür spricht auch die Statistik von Keith, der unter 200 Fällen einschliesslich der malignen 17 solide aufführt.

Olshausen hat unter 58 Ovariotomien nur 3 solide exstirpirt. Nach Leopold kommen auf 116 Ovariotomien 26 maligne Tumoren = 22,4%, eine Zahl, welche die Häufigkeit in den Fällen Schröders noch um 6% übertrifft. Cohn fand nämlich unter 600 von Herrn Geheimrat Schröder entfernten Ovarialtumoren 100 maligne = 16,6%. Unter 116 in der Strassburger Klinik operirten Ovarialtumoren waren 36 maligne = 21,6%.

Dr. Schmid in Lahr fand bei 20 Ovariotomien nur einen malignen Tumor (Carcinom) = 5%.

Freund in Strassburg findet unter seinen Fällen nur 17 maligne Tumoren, nämlich 11 Papillome, 4 Carcinome und 1 Sarkom, eine bemerkenswert kleine Zahl.

Bei Winkel finden wir folgende Zusammenstellung der soliden Eierstockstumoren. Darnach wird die Häufigkeit noch verschieden angegeben: so von Spencer Wells zu 1,2%, von Leopold zu 1,5%, von Werth zu 5%, Olshausen 8%, Dorn 10,2%, Veith 15%, Haas 18,8%.

Arten.

Was die verschiedenen Arten der soliden Tumoren betrifft, so kommen hauptsächlich in Betracht:

Fibrome, Sarkome, Carcinome, Enchondrome und Papillome. Von diesen kommen kaum in Betracht wegen ihrer enormen Seltenheit die Enchondrome, von denen bis jetzt nur ein Fall bekannt ist, und das Papillom, das in ungefähr 4 Fällen beobachtet ist; häufiger sind die papillären Kystome, die aber nicht in das Gebiet der soliden Tumoren gehören. Betrachten wir zunächst die Fibrome:

Die Fibrome des Ovariums sind selten. Solange es sich um reine Fibrome handelt, sind diese Geschwülste ziemlich klein, dagegen nehmen die Fibrosarkome und Fibromyxome kollosale Dimensionen an.

Die reinen Fibrome haben eine harte Consistenz und eine warzige Oberfläche, gewöhnlich sind sie gestielt und ohne Adhäsionen wegen des von ihnen abhängigen Ascites.

Die Ovarialfibrome sind gewöhnlich mit kleinen Höhlen durchsetzt, welche Flüssigkeit enthalten. Die Structur der Fibrome ist der Hauptsache nach eine fibröse im eigentlichen Sinne des Wortes. Sie enthalten Bindegewebsfasern und wenig oder gar keine glatte Muskelfasern.

Die Ovarialfibroide finden sich häufig bei jugendlichen Individuen. Leopold fand 13 Fälle im Alter von 5—30 Jahren und nur 4 zwischen 30 und 40 Jahren.

Symptome des Fibroid: Eigenartige Symptome verursachen die Fibroide nicht, gewöhnlich ist es der Ascites, der zuerst die Aufmerksamkeit auf sich lenkt. Sie können in seltenen Fällen herdweise verschmelzen oder vereitern. Eine Diagnose ist nach Martin mit Sicherheit nicht zu stellen. Die Prognose ist günstig, wenn es sich um reine Fibrome handelt.

Die Therapie kann in Fällen, wo keinerlei grosse Beschwerden vorliegen, eine negative sein. Ist jedoch ein erheblicher Ascites vorhanden und erregt der Tumor grosse Schmerzen, so ist die Exstirpation angezeigt.

Eine andere im Eierstock vorkommende bindegewebige Geschwulst ist das Sarkom: Die Sarkome des Ovariums sind meist Spindelzellensarkome, seltener als die Spindelzellensarkome finden sich Rundzellensarkome, doch sind sowohl Fälle von reinem Rundzellensarkom als solche, welche mit Spindelzellensarkom gemischt waren, bekannt. Auch sind Mischgeschwülste beobachtet, welche sich dem

Carcinom näherten, so ein von Spiegelberg als Myxosarkoma carcinomatosus haemorrhagicus bezeichneter Tumor.

Das Sarkom des Ovarium ist äusserst selten. Nach der wichtigen von Cohn über die Schröder'schen Ovariotomien aufgestellten Statistik verhält sich ihre Häufigkeit den Cysten gegenüber wie 1 : 100. In der Regel tritt das Sarkom doppelseitig auf. Die Symptome sind die eines bösartigen Tumors mit rapider Entwicklung. Die Oberfläche der Geschwulst ist glatt und diese behält im Grossen und Ganzen die Gestalt des Eierstocks bei. Ascites findet sich immer vor und die Kachexie lässt nicht lange auf sich warten. Auch ist das Sarkom eine Affection der Jugend, indessen bildet das Alter hier so wenig als beim Carcinom ein sicher diagnostisches Zeichen. Die Diagnose dürfte schwer zu stellen sein.

Die Therapie wird eine operative sein und in der Exstirpation der Geschwulst bestehen müssen. Recidive sind mehr zu befürchten als beim Fibroid, aber minder verhängnisvoll als beim Carcinom.

Häufiger ja wohl am häufigsten von den soliden Tumoren ist das Carcinom, das zu den von den epithelialen Gebilden des Ovariums ausgehenden Geschwülsten gehört. Ihnen sind auch manche Papillome in der Beziehung zuzurechnen, als ein Papillom carcinomatös degeneriren kann.

Das Carcinom erscheint in den verschiedensten Formen als Scirrhus, als medullares Carcinom, als Gallertcarcinom und nicht selten in der papillären Form am Ovarium. Am häufigsten wird die medullare Form des Carcinoms beobachtet und zwar teils als selbständige Krankheit des Organs, teils zu cystischer Entartung hinzutretend. Das Carcinom kommt häufiger primär als sekundär vor. Ein sekundäres Ovarialcarcinom wurde bisher und mit Recht für enorm selten betrachtet. Eigentümlich ist, dass der

Ovarialkrebs häufig doppelseitig und schon in sehr jugendlichem Alter auftritt. Was die Häufigkeit anlangt, so führt Leopold unter 55 soliden Tumoren 23 Carcinome auf, was nach Olshausen nicht hoch genug angenommen ist. Nach einer Statistik von Olshausen und Leopold scheint das Pubertätsalter und die erste Zeit darnach für die Bildung des Carcinoms zu disponiren, was für die Diagnose von Wichtigkeit sein kann.

Das Leiden ist im Allgemeinen schleichend. Eines der frühesten Symptome ist das Cessiren der Menses. Wie bei allen andern Tumoren des Ovariums tritt auch hier Ascites auf und zwar schon wenn der Tumor noch klein ist. Die Dauer des Leidens ist verschieden; oft erfolgt der Tod schon nach wenigen Monaten, oft erst nach Jahren; meist erfolgt er durch Marasmus oder Perforation eines Carcinomknotens und folgende Peritonitis, dann auch durch Metastasen.

Die Diagnose ist oft mit Schwierigkeit verbunden. Es kommt das Alter in Betracht, dann die Amenorrhoe; ferner ergiebt die Palpation eine höckerige Beschaffenheit des Tumors, auch kann der Ascites zur Sicherung der Diagnose verwertet werden. Was die Therapie der Carcinome betrifft, so ist die Ansicht der einzelnen Autoren sehr verschieden.

Klinische Symptome.

Die klinischen Symptome der soliden malignen Tumoren sind keineswegs so übereinstimmend und klar, dass man in jedem Falle die Diagnose auf malignen Ovarialtumor stellen kann. Was zunächst das Alter der Patienten anlangt, so nimmt Schröder die Affection als vom Alter unabhängig an. Olshausen dagegen hält die Zeit der Pubertät für disponirend; nach ihm soll das Carcinom

häufig in sehr jugendlichem Alter, ja im Kindesalter vorkommen.

Nach einer Zusammenstellung der Fälle von Olshausen mit denen aus Leopolds Tabelle und anderen Fällen aus der Literatur erhält Olshausen folgendes Resultat:

Unter	20 Jahren	4	Kranke
„	20—29 „	12	„
„	30—39 „	7	„
„	40—49 „	12	„
50 Jahre und darüber	. . . .	13	„

Als charakteristisch für Malignität eines Tumors wird überhaupt angegeben, abgesehen vom Alter: Klimacterium, Doppelseitigkeit der Tumoren, harte knotige Beschaffenheit, frühzeitige Bildung von starken Verwachsungen, schnelles Wachstum, Peritonitis, Metastasen besonders charakteristisch Metastasen im Douglas vom Mastdarm aus zu fühlen, ferner Schmerzhaftigkeit, Abnahme des Körpergewichts und Kachexie, frühes Verschwinden der Menses, frühes Oedem der Schenkel und Bauchdecken und Auftreten von Ascites bei noch kleinen Tumoren.

Jedoch sind diese landläufigen Symptome keineswegs immer bei Ovarialtumoren vorhanden, die sich nach der Laparotomie als maligne herausstellten. Wenn man nur bei Vorhandensein dieser Symptome einen malignen Ovarialtumor diagnosticiren wollte, so würde mancher undiagnosticirt bleiben. Denn wie es auch in unserem Falle war kann die Schmerzhaftigkeit fehlen oder gering sein.

Kachexie, Abmagerung, Metastasen, Ascites fehlen in unserem Falle.

Bei 12 von Freund beschriebenen Fällen war in allen 12 starker Ascites, Schmerzhaftigkeit wird in 6 Fällen angegeben, in 6 nichts davon erwähnt. Auf die

Schmerzhaftigkeit ist jedoch nach Cohn kein grosses Gewicht zu legen. Abmagerung war in 9 Fällen vorhanden. Unter 10 Sarkomen war bei Cohn 2 Mal Ascites vorhanden und in einem dieser beiden Fälle bot der Tumor knollige Beschaffenheit dar, so dass hier zwar mit voller Sicherheit Malignität angenommen werden konnte, ohne dass man sich sicher für Malignität hätte entscheiden können.

Was das Verhalten der Menstruation von Frauen mit Tumoren des Eierstocks betrifft, so kommt Leopold, der 60 Fälle hierauf untersucht hat, zu dem Schlusse, dass das Verhalten der Menstruation unter ganz gleichen oder sich sehr ähnlichen pathologischen Veränderungen des Ovariums sehr verschieden sein kann. Nach Olshausen ist eines der frühesten Symptome das Ausbleiben der Menses, welche fast ausnahmslos in späteren Stadien verschwunden sind. In 12 von Freund beschriebenen Fällen blieben die Menses von der Entwicklung der Krankheit unbeeinflusst, 2 Mal fehlten sie, 1 Mal war sie spärlich.

Diagnose.

Während wohl in den meisten Fällen bei ausgebildeten malignen Tumoren, seien es nun cystische oder solide, die Diagnose ohne Schwierigkeiten aus den vorhandenen Symptomen gestellt werden kann, so wird es doch eine Anzahl von Fällen geben, in welchen die Diagnose Malignität nur mit Wahrscheinlichkeit oder vielleicht auch gar nicht gestellt werden kann. Letzteres wird hauptsächlich bei den Papillen tragenden Kystomen der Fall sein, bei welchen noch keine Metastasen im Douglas per rectum nachweisbar sind und erst die mikroskopische Untersuchung nach Exstirpation des Tumors die Diagnose carcinomatöses papilläres Kystom stellen lässt.

Da wir uns in vorliegender Arbeit hauptsächlich mit den soliden Tumoren des Ovariums beschäftigen, so sollen auch bezüglich der Diagnose die malignen Cysten nicht weiter berücksichtigt werden. Findet man bei der Untersuchung einen vom Ovarium ausgehenden Tumor und ist derselbe solid, so ist bei der Seltenheit der übrigen soliden Ovarialtumoren (Fibrome, Enchondrome) der Verdacht auf Malignität immerhin gerechtfertigt. Ohne weiteres werden wir die Diagnose der Malignität zu stellen haben, wenn wir z. B. in einem Fall alle oder wenigstens einen grossen Teil derjenigen Symptome antreffen, die erfahrungsgemäss bei malignen Tumoren vorhanden zu sein pflegen. Ist der Tumor sehr rasch gewachsen, fühlt er sich hart, uneben, höckerig an, ist gleichzeitig deutlich nachweisbarer Ascites vorhanden, fühlt man per vaginam oder noch besser per rectum grössere oder kleinere Metastasen in Form von knolligen Tumoren im Douglas, an den Douglas'schen Falten, hat weiterhin die Patientin im Laufe der Zeit eine deutliche Abmagerung an sich bemerkt, zeigt sie endlich das für maligne Tumoren charakteristische cachectische Aussehen, so wird wohl die Diagnose maligner Tumor ohne weiteres gestellt werden dürfen. Ob nun dieser maligne Tumor ein Carcinom oder Sarkom darstellt, lässt sich erst durch die mikroskopische Untersuchung feststellen. Schröder giebt als allgemeines Zeichen von Malignität einer Ovarialgeschwulst schnelles Wachstum, frühzeitiger Ascites und Empfindlichkeit an, bei Carcinom die häufige Fühlbarkeit zerdrückbarer Massen im Douglas. Wells übergeht die Frage fast völlig, auch Olshausen beschränkt sich mehr auf die Präcisirung der Symptome der specifisch malignen Erkrankungen.

Keineswegs sind aber die Verhältnisse bezüglich der Diagnose eines malignen Tumors so einfach und in die

Augen springend. Denn wie wir das oben schon erwähnt haben, waren in den Fällen, in welchen nach der Laparotomie, sei es makroskopisch oder mikroskopisch der maligne Tumor diagnosticirt worden war, keineswegs solche Symptome vorhanden, auf Grund deren man berechtigt gewesen wäre, einen malignen Tumor zu diagnosticiren. Die soliden Tumoren können manchmal auch deshalb nicht als solche gedeutet werden, weil sie, wie in unserem Falle, sich nicht als solche präsentiren, da man auch bei öfters vorgenommener Untersuchung das deutliche Gefühl von Fluctuation hat. Auch in der Krankengeschichte unseres Falles heisst es: „Der Tumor fühlt sich links derb an, während er rechts mehr fluctuirend erscheint. Beim Anschlagen bekommt man das Gefühl von Ballotement".

Das Alter spielt bezüglich der Diagnose nur insofern eine Rolle, als erfahrungsgemäss diejenigen Ovarialtumoren, welche bei ganz jungen Individuen auftreten, meist maligner Natur sind. Hat man einen soliden Ovarialtumor vor sich, bei welchem jeglicher Anhaltspunkt fehlt, um auch nur den Verdacht auf Malignität zu haben wie z. B. in unserem Falle, so wird wohl nichts Anderes übrig bleiben, als ohne sicher gestellte Diagnose die Laparotomie zu machen oder aber den Fall in bestimmten Zwischenräumen wieder zu untersuchen, um aus dem eventuellen raschen Wachstum dann die entsprechende Diagnose stellen zu können. Ist in solch zweifelhaften Fällen der Tumor doppelseitig, so spricht dies mit grosser Wahrscheinlichkeit für einen malignen Tumor.

Wenn die Diagnose zweifelhaft, ob man es mit einem soliden oder cystischen Tumor zu thun hat, ferner ob dieser Tumor gut oder bösartig ist, so kann die innere Untersuchung in manchen Fällen Aufschluss geben, die innere Untersuchung per vaginam dadurch, dass man das

in das Becken hereinragende Segment darnach abtastet und seine Oberfläche und Consistenz prüft. Man kann vielleicht bei der Untersuchung kleine Erhabenheiten finden, welche sich nicht cystisch anfühlen, ferner können eventuell in der Narkose durch die Bauchdecken Höcker nachgewiesen werden. Ganz besonders wertvoll ist aber die Untersuchung per rectum, durch welche, wie dies auch bei noch nicht vorgeschrittenen Cervixcarcinomen der Fall ist, in manchen Fällen die Diagnose auf Malignität gestellt werden kann, was bei der äusseren und vaginalen Untersuchung noch nicht möglich war. Man fühlt z. B. an den Douglas'schen Falten, wenn auch nur ganz kleine perlschnurartig angeordnete vergrösserte und schmerzhafte Lymphdrüsen, vielleicht ist auch der Douglas selbst und das umgebende Beckenbindegewebe infiltrirt und druckempfindlich. Die weiteren früher angegebenen Symptome, wie das Ausbleiben der Periode, die spontane Schmerzhaftigkeit, die ödematöse Schwellung der Beine lassen sich nur bedingt für die Diagnose verwerten, obgleich letzteres Symptom in Bezug auf Malignität des Tumors immerhin sehr verdächtig ist.

Fassen wir noch einmal kurz die Anhaltspunkte zusammen, welche wir haben, um die Diagnose bei soliden Tumoren des Ovariums auf Malignität zu stellen, so wären dieselben folgende:

1) rasches Wachstum;
2) Ascites, in welchem der solide Tumor ballotirend zu fühlen ist;
3) spontane Schmerzhaftigkeit und Druckempfindlichkeit des Tumors;
4) nachweisbare Metastasen im Peritoneum und Netz, höckerige Oberfläche des Tumors selbst, Metastasen im Douglas, Abmagerung;

5) Oedeme der Beine und Vulva und endlich
6) Ausbleiben der Periode.

Aus dem oben gesagten ist jedoch zur ersehen, dass es nicht bloss cystische, sondern auch manche solide Ovarialtumoren giebt, welche trotz genauer Untersuchung und trotzdem man an die Malignität derselben denkt, als maligne Tumoren nicht gedeutet werden, weil die für Malignität charakteristischen Symptome fehlen.

Therapie.

Wenn wir bei der Behandlung der soliden malignen Ovarialtumoren nur die soliden Geschwülste berücksichtigen, so lässt sich keineswegs ein für alle Fälle giltiges therapeutisches Verfahren vorschlagen, da, wie wir ja gesehen haben, die Verhältnisse, die wir bei den einzelnen Patienten antreffen, sehr verschiedenartige sein können.

Die Frage, ob wir bei malignen Tumoren des Ovariums überhaupt operativ eingreifen sollen, können wir weder mit ja noch mit nein beantworten. Die Entscheidung für oder wider hängt einzig und allein von dem betreffenden Falle ab, der behandelt werden soll.

Im Allgemeinen wird man sagen können, dass die Behandlung bei malignen soliden Ovarialgeschwülsten in eine
1) exspectativ-symptomatische,
2) in eine palliative und im günstigen Falle
3) in eine radikal operative zerfällt.

Die exspectativ-symptomatische und palliative Therapie wird wohl in den Fällen ihre Anwendung finden, in welchen neben dem soliden Tumor schon ausgedehnte Metastasen sowohl im Douglas als auch am Peritoneum sonst vorhanden sind und in welchen der fast nie fehlende Ascites vorhanden ist und wenn gleichzeitig die

Patientin schon sehr heruntergekommen anämisch und cachectisch ist.

Bei diesen weit vorgeschrittenen Fällen kann von einer Laparotomie aus naheliegenden Gründen keine Rede mehr sein, sondern man wird dadurch, dass man in bestimmten Zeiträumen durch die Punktion die ascitische Flüssigkeit entleert, der Patientin auf kürzere oder längere Zeit ihren traurigen Zustand zu erleichtern suchen.

Leider aber sammelt sich erfahrungsgemäss die ascitische Flüssigkeit auffallenderweise sehr rasch wieder an, so dass eine erneute Punktion in immer kürzeren Pausen wieder notwendig wird. Ausser Punktion kommen bei der palliativ-symptomatischen Behandlung diejenigen Mittel in Betracht, welche zur Stillung und Linderung der wenig vorhandenen Schmerzen notwendig werden. Hier spielen ausser Bettruhe, Priessnitz'schen Umschlägen, was beides meist nicht ausreichend ist, die verschiedenen Morphiumpräparate eine Hauptrolle, sei es nun in Form von Injectionen, in Form von Suppositorien oder in Form einer andern Darreichungsweise. Auch eine entsprechende, wohl meist flüssige und kräftige, leicht verdauliche Kost muss in solchen verzweifelten Fällen dazu helfen, den Kräftezustand der Kranken einigermassen zu erhalten und dafür zu sorgen, den comprimirten Magen nicht zu belästigen.

Weitere Symptome wie das Erbrechen, die manchmal auftretenden Diarrhoen, das Unvermögen die Blase zu entleeren, die Schwellung der Beine erfordern für sich eine gesonderte Behandlung. In denjenigen Fällen, in welchen wir einen soliden malignen Tumor mit oder ohne Ascites vor uns haben, werden wir wohl nicht zögern, zumal wenn es sich noch um Patienten von jugendlichem Alter und entsprechendem guten Kräftezustand handelt, durch die Laparotomie den Tumor zu entfernen, da wir ja berechtigt

sind anzunehmen, durch die Exstirpation des Tumors auch das ganze Leiden vielleicht auf die Dauer beseitigt zu haben. Ob wir besonders bei jugendlichen Individuen auch in den Fällen die Laparotomie machen werden, in welchen schon Metastasen im Douglas nachgewiesen werden können, darüber kann man verschiedener Meinung sein. Auf der einen Seite kann man sagen, dass, wenn auch der Tumor entfernt ist, von den Metastasen aus im Laufe der Zeit Recidive und weitere Erscheinungen auftreten können, vielleicht sogar sehr bald und dass aus diesem Grunde der keineswegs gleichgiltige Eingriff, den die Laparotomie darstellt, besser nicht gemacht werden sollte, auf der andern Seite muss jedoch hervorgehoben werden, dass bei diesen wenig vorgeschrittenen Metastasen der Patientin durch Wegnahme des Tumors doch auf einige Zeit vielleicht Erleichterung verschafft werden kann. Die Beschwerden des Tumors werden grösstenteils in Wegfall kommen, der Ascites, der nach jeder Punktion sich immer wieder sehr rasch gebildet hat, wird, wenn nicht ganz ausbleiben, so doch wenigstens viel später eine solche Menge erreichen, dass eine Entleerung des Abdomens durch die Punktion notwendig wird; ferner darf man nicht vergessen, dass die Patientin bis zu der Zeit, bis zu welcher der sich ansammelnde Ascites wieder Beschwerde macht, sich erholen kann, da in Folge Wegfalles eines grossen Teils der Beschwerden der Appetit wiederkehrt. Auch auf die psychische Stimmung wird wohl dieser wenn auch nur vorübergehende Effect einen günstigen Einfluss haben.

Unsere Ansicht bezüglich der Behandlung der soliden malignen Ovarialtumoren ginge also noch ein Mal kurz zusammengefasst dahin:

Bei Vorhandensein von ausgedehnten Metastasen sollte wegen der Aussichtslosigkeit auf entsprechenden Erfolg

keine Laparotomie mehr gemacht werden, an deren Stelle die exspectativ-symptomatische Behandlung, bestehend in Entleerung des Ascites durch die Punktion und möglichster Erleichterung der begleitenden Beschwerden.

Bei Tumoren ohne Metastasen sollte eine möglichst baldige Entfernung des Tumors durch die Laparotomie vorgenommen werden. Bei beweglichen Tumoren mit Ascites, bei wenig ausgedehnten Metastasen, bei gutem Kräftezustand darf man sich ebenfalls noch aus den erwähnten Gründen erlauben durch die Laparotomie einen Versuch zur Entfernung des Tumors zu machen.

Martin äussert sich dahin, dass maligne Tumoren, so lange die Infektion des Peritoneum noch nicht manifest sei, zu operiren sind und auch dann die probatorische Laparotomie nichts schade. Diesen Anschauungen steht der Meister der Ovariotomie, Spencer Wells, schroff gegenüber, der als Regel angiebt nicht zu operiren, sobald die Malignität eines Ovarientumors erkannt ist, und mit ihm stimmen überein Keith und Atlee.

Olshausen empfiehlt in der neuesten Auflage seiner Schrift die Entfernung von Sarkomen und Carcinomen nur dann, wenn noch keine Metastasen vorhanden sind.

Schröder macht die Therapie des Carcinoms davon abhängig, ob man secundäre Ablagerungen im Peritoneum fühlt. „Ist das nicht der Fall, so muss man sofort die Ovariotomie vornehmen, wird allerdings auch in diesen Fällen unangenehm von der Unmöglichkeit überrascht sein, alles Erkrankte zu entfernen; sind aber Knoten im Douglas'schen Raume zu fühlen oder geht die infiltrirte Basis des Tumors in das Beckenbindegewebe hinein, so hat die Operation keinen Nutzen und der Versuch der radikalen Entfernung beschleunigt nur das unvermeidliche Ende.

Köberle will die Operation verschoben oder unter-

lassen wissen, sobald man Verdacht hat, dass der Tumor ein Carcinom sei.

Prognose.

Bei der Abwägung der Prognose der soliden Ovarialtumoren müssen wir verschiedene Abteilungen machen:

1) Prognose bei vorgeschrittenen Fällen.
2) Die Prognose, in welchen die Laparotomie wegen der Tumoren gemacht wurde.

Bei der ersten Kategorie muss die Prognose als eine sehr schlechte bezeichnet werden. Der Tumor wächst rasch weiter, die Metastasen nehmen zu, der Ascites kehrt nach jeder Punktion sehr bald wieder, das Oedem der Beine wird immer stärker und stärker, bald tritt vielleicht auch Compression der Harnröhre und damit Unvermögen, spontan Wasser zu lassen auf, oder durch Druck auf den Mastdarm und das umgebende Gewebe wird das Lumen des Mastdarms verengt und die Defäcation unmöglich. Der Tumor kann auf die Uretheren drücken, was urämische Zustände nach sich ziehen kann. Allmählig wird der Tumor so gross, dass es zu Atembeschwerden, zu Herzinsufficienz, zu Erbrechen, Appetitlosigkeit, und in Folge mechanischer Behinderung zu Unvermögen Nahrung aufzunehmen kommt. Tritt zufällig, was man als ein Glück bezeichnen kann, eine akute Erkrankung hinzu wie z. B. Pneumonie, so macht diese dem traurigen Zustand mit einem Schlag ein Ende, oder aber der traurige Zustand zieht sich auf längere Zeit hin und erst allmählig gehen die Kranken an Marasmus und Cachexie zu Grunde.

Die Prognose der durch Laparotomie behandelten Fälle kann vor der Operation nur mit grosser Ungewissheit gestellt werden. Die Erfahrungen von Leopold zeigen, dass von 8 Operirten 5 starben, 3 genasen.

Vier Mal operirte Spencer Wells; die beiden ersten Patienten starben an Peritonitis; sehr gefässreiche Adhäsionen und stark blutende Basis hatten die Operation erschwert. Bei der 3. Ovariotomie befand sich die betreffende Frau im 3. Schwangerschaftsmonat. Sie genas, gebar im 6. Monat ein lebendes Kind, das nach 21 Stunden starb, und ist bis jetzt gesund. Die vierte genas und ist bis jetzt wohl geblieben.

Von 2 von Spiegelberg Operirten starb die Erste in Folge einer Blutung, die andere 4 Tage nach der Operation an Septicämie.

Nach Cohn starben von 100 Fällen 20% an der Operation, 15% an Recidiv. Sicher geheilt waren 19%, d. h. von den 86 vollendeten Operationen starben 17,3% an Recidiv, waren auf ein Jahr geheilt 19,5%

Die Prognose bezüglich radikaler Heilung wird in den operirten Fällen, bei welchen schon Metastasen im Douglas waren, als eine sehr zweifelhafte ja schlechte bezeichnet werden können. Günstiger ist die Prognose in den Fällen, bei welchen weder vor noch während der Operation Metastasen nachzuweisen waren. Aber auch in diesen Fällen muss die Prognose vorsichtig gestellt werden, da man nie weiss, ob nicht früher oder später an dieser oder jener Stelle ganz besonders am Stiele selbst ein Recidiv sich einstellt. Dann muss auch gesagt werden, dass derartig günstige Fälle recht selten sind, und wenn solche zur Laparotomie kommen, die Prognose derselben durch die Schwierigkeiten, welche sich bei der Operation darbieten können, sehr beeinträchtigt werden. Hiebei kommt vor Allem der Zustand der Patientin zur Zeit der Operation in Betracht, und ganz besonders müssen die gewöhnlich bei malignen Tumoren vorhandenen zahlreichen ausgedehnten und sehr blutreichen Verwachsungen mit dem Netz

und den Därmen und dem Peritoneum parietale hier hervorgehoben werden.

Der Ansicht aber, dass man eine Patientin mit malignem Ovarialtumor unter allen Umständen operiren soll, weil sie ja doch mit Sicherheit dem Ende entgegensieht, können wir uns nicht anschliessen. Während die Patientin im Anschluss an die vorgenommene Operation sehr wahrscheinlich zu Grunde gehen wird, kann sie auf der andern Seite, wenn auch vielleicht als schwerleidende Kranke, sich doch noch eine Zeit lang an ihrer Umgebung freuen und von ihrer Familie eine wohlthuende Pflege empfangen.

Am Schlusse meiner Arbeit sage ich meinem hochverehrten Lehrer, Herrn Professor Dr. von Säxinger, für die gütige Überlassung des Falles, sowie Herrn Privatdocent Dr. Winternitz und Herrn Privatdocent Dr. Roloff für die freundlich gewährte Unterstützung meinen aufrichtigen Dank.